

Un cas de tumeur kystique de la fosse postérieure associée à une tétralogie de Fallot A case of a cystic tumor of the posterior fossa associated with Tetralogy of Fallot

Rajaonarison LA ¹, Ramarokoto M ², Andrianah EPG ³, Miandrisoa RM ⁴, Injakanasy I ¹, Rakotoarijaona T ¹,
Rasaholiarison NF ⁶, Zodaly N ¹, Tehindrazanarivelo AD ¹

1. USFR de Neurologie CHU JRB, Antananarivo
2. USFR de Neurochirurgie CHU Anosiala, Antananarivo
3. USFR d'Imagerie médicale CHU JRA, Antananarivo
4. USFR de Cardiologie et maladie vasculaire CENHOSOA, Antananarivo
5. USFR de Neurologie Manarapenitra Andrainjato, Fianarantsoa

* Auteur correspondant : RAJAONARISON Lala Andriamasinavalona
lalanaval@gmail.com

RESUME

Introduction : Les tumeurs de la fosse postérieure représentent 45 à 60% des tumeurs cérébrales de l'enfant. Ce manuscrit rapporte une association d'une tumeur de la fosse postérieure à une tétralogie de Fallot.

Observation : Il s'agit d'un garçon de 06 ans vu en consultation externe devant une tétraparésie progressive en 04 mois débutant par les membres inférieurs dans un contexte apyrétique. Le patient présentait depuis l'âge de trois ans des accroupissements avec essoufflement à la marche. L'examen retrouvait une tétraparésie de type pyramidal associé à une hypersalivation, une dysphagie liquide et une hypotonie cervicale. Un souffle systolique 5/6 sur tous les foyers était présent sans signe de décompensation cardiaque. La tomodensitométrie cérébrale avait montré une image hypodense de densité liquidienne infiltrante des thalami, comblant les citernes de la base et englobant le tronc cérébral. Une lésion nodulaire mal limitée hyperdense de l'angle ponto-cérébelleuse gauche prenant le produit de contraste de façon homogène et modérée a été retrouvée. L'échodoppler cardiaque avait montré une tétralogie de Fallot. Le patient n'était pas éligible pour une chirurgie cardiaque. La famille refusait l'intervention neurochirurgicale.

Conclusion : Une régression motrice progressive devrait faire réaliser une imagerie cérébrale. La prise en charge thérapeutique associant ces deux pathologies reste difficile à Madagascar pour des raisons techniques.

Mots clés : Enfant ; Madagascar ; Tétraparésie ; Tétralogie de Fallot ; Tomodensitométrie.

ABSTRACT

Introduction: Posterior fossa tumors account for 45–60% of brain tumors in child. This manuscript reports on a case of a posterior fossa tumor associated with tetralogy of Fallot.

Case presentation: The patient was a 6-year-old boy seen in outpatient consultation for progressive tetraparesis over 4 months, beginning in the lower limbs in an apyretic context. Since the age of three, the patient had been experiencing shortness of breath when walking. The examination revealed pyramidal tetraparesis associated with hypersalivation, dysphagia, and cervical hypotonia. A 5/6 systolic murmur was present in all areas with no signs of cardiac decompensation. Cerebral CT scan showed a hypodense image of fluid density infiltrating the thalami, filling the basal cisterns and encompassing the brainstem. A poorly defined hyperdense nodular lesion of the left cerebellopontine angle took up contrast homogeneously and moderately. Cardiac Doppler ultrasound showed tetralogy of Fallot. The patient was not eligible for cardiac surgery. The family refused neurosurgery.

Conclusion: Progressive motor regression should prompt neuroimaging evaluation. In Madagascar, the management of coexisting posterior fossa tumors and tetralogy of Fallot remains challenging due to technical limitations.

Keywords: Child, Computed Tomography, Madagascar, Tetralogy of Fallot, Tetraparesis.

INTRODUCTION

Les tumeurs de la fosse postérieure représentent 45 à 60% des tumeurs cérébrales pédiatriques. Elles constituent un fardeau neurochirurgical et oncologique majeur chez l'enfant [1]. À ce jour, peu de données relient les tumeurs kystiques de la fosse postérieure à des anomalies cardiaques structurales comme la tétralogie de Fallot (TF). Les études se concentrent surtout sur des syndromes génétiques isolés ou des expositions prénatales [2,3]. Une des hypothèses émergentes évoque des voies embryologiques communes, comme une dysrégulation de la voie de signalisation SHH (Sonic Hedgehog) impliquée à la fois dans le développement cérébelleux et la septation cardiaque [4]. Une des hypothèses envisagées est le syndrome PHACE, qui associe des malformations cérébrales et cardiovasculaires, suggérant un chevauchement physiopathologique distinct lié à des perturbations vasculaires embryonnaires [5]. D'où l'objectif de rapporter une association d'une tumeur kystique de la fosse postérieure associée à une TF tout en illustrant les défis diagnostiques et thérapeutiques dans les milieux à ressources limitées comme Madagascar.

OBSERVATION

Il s'agit d'un enfant de 06 ans venu en consultation externe devant l'installation progressive d'une tétraparésie progressive en quatre mois. L'histoire remontait depuis fin décembre 2023 par une sensation de lourdeur lors de la marche du membre inférieur droit avec steppage. Quelques semaines

après s'installait l'atteinte du côté gauche où le patient s'appuyait contre le mur pour se déplacer. Progressivement, il n'arrivait plus à se tourner au lit, à manger tout seul ou à s'habiller. Lors de la consultation, l'enfant était porté par son père et a eu du mal à articuler les mots, à déglutir avec présence d'une hypersalivation. Le tout évoluait dans un contexte apyrétique et sans notion de traumatisme crânio-encéphalique ou vertébrale. Son père rapporte des notions d'accroupissement lors des efforts physiques (marche, sport) depuis l'âge de 03 ans. L'enfant était bien vacciné selon le programme élargi de vaccination de Madagascar. L'accouchement était eutocique avec absence de réanimation néonatale. L'enfant avait un bon développement psychomoteur et une bonne intégration scolaire.

L'examen physique notait un enfant avec un indice de Karnofsky à 60% et un bon état hémodynamique. Une tétraparésie spastique était identifiée à l'examen neurologique avec une force musculaire à 2+/5 au niveau des membres inférieurs, une ataxie parétique des membres supérieurs et la présence de signe de Babinski bilatéral. L'enfant ne pouvait pas se tourner au lit ni s'asseoir seul avec une hypotonie cervicale et un trouble de la déglutition surtout au liquide. L'examen de la sensibilité était normal chez un enfant conscient et vigilant (G 15/15). Ailleurs, un souffle cardiaque 5/6 au niveau des 4 foyers d'auscultation cardiaque sans signe de décompensation cardiaque a été identifié. Les poumons étaient libres. Aucune anomalie dermatologique ni malformation crânio-faciale n'a été relevée.

L'examen biologique ne notait pas de syndrome inflammatoire biologique. Les sérologies VIH et

TPHA / VDRL étaient négatives. Le scanner cérébral avec injection de produit de contraste avait mis en évidence une image hypodense de densité liquidienne infiltrante des thalami, comblant les citernes de la base et englobant le tronc cérébral. Une lésion nodulaire mal limitée hyperdense de l'angle ponto-cérébelleuse gauche prenant le produit de contraste de façon homogène et modérée a été observée (figure 1).

végétation au niveau des valves cardiaques. L'électrocardiogramme a identifié un rythme sinusal régulier à 95 cycles par minute avec un signe électrique d'hypertrophie ventriculaire droite.

L'enfant a été hospitalisé auprès du service de pédiatrie. Il a été récusé pour la chirurgie cardiaque. La famille a refusé l'intervention neurochirurgicale et a signé une lettre de décharge pour une sortie de l'hôpital contre avis médical.

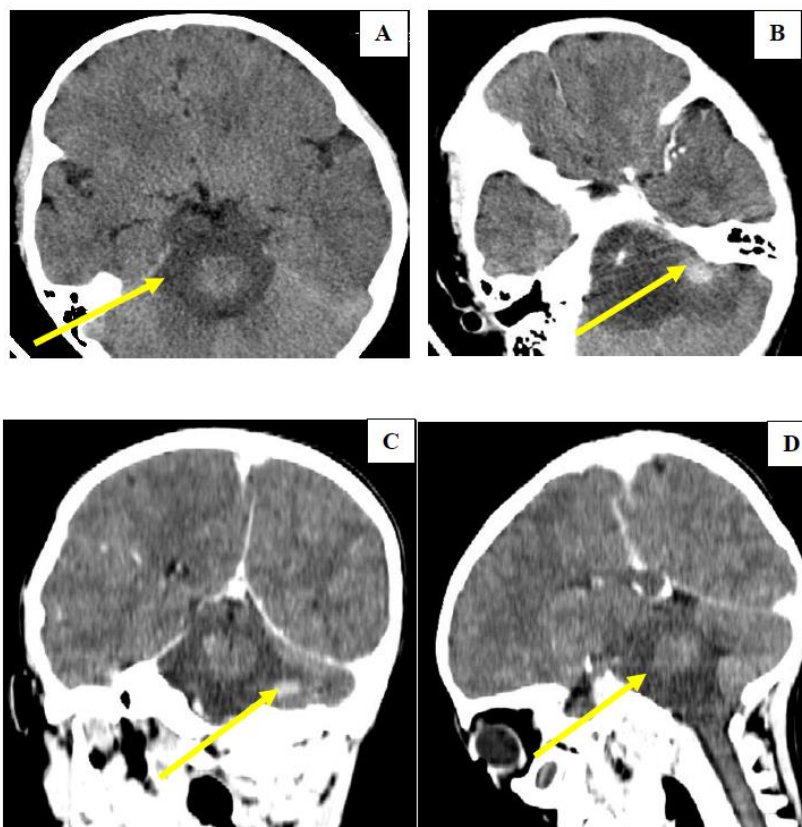


Figure 1 : Coupe scannographique cérébrale sans et avec injection de produit de contraste montrant une image hypodense de densité liquidienne infiltrante des thalami, comblant les citernes de la base et englobant le tronc cérébral (A et D) et la présence de lésion nodulaire mal limitée hyperdense de l'angle ponto-cérébelleuse gauche prenant le produit de contraste de façon homogène et modérée (B et C).

L'échodoppler cardiaque avait montré une tétralogie de Fallot typique à FEVG conservée, sans signe d'hypertension portale et absence de

DISCUSSION

Ce cas illustre un enfant de 06 ans avec un tableau de tétraparésie progressive et un

antécédent d'accroupissement à l'effort physique. Il s'agit du premier cas d'association entre une tumeur de la fosse postérieure cérébrale et une tétralogie de Fallot dans la littérature. Des anomalies cardiovasculaires et cérébrales coexistantes dans des contextes syndromiques ont été décrites [3] sans qu'il a été spécialement signalé de lien direct entre la TF et les tumeurs neurogliales. L'implication d'une perturbation embryonnaire de la voie SHH (Sonic Hedgehog), essentielle à la fois à la septation cardiaque et au développement cérébelleux serait suggérée dans des modèles murins et des cas de médulloblastome SHH-activé avec cardiopathies [4]. L'hypothèse d'une association fortuite aussi n'est pas à écarter.

Ce patient présentait d'un point de vue neurologique une tétraparésie spastique sans atteinte sensitive avec une hypotonie axiale et un trouble de la déglutition au liquide. D'un point de vue clinique, la symptomatologie neurologique oriente vers l'atteinte du tronc cérébral ou la partie cervicale haute au-dessus de C4, comme c'était le cas rapporté par Vassilopoulos et al en 2024 chez une fille de 30 mois. L'enfant avait eu un kyste arachnoïdien de la fosse postérieure exerçant une pression au niveau de la moelle allongée et la partie haute de la moelle cervicale [6]. En comparant l'imagerie cérébrale de ce patient avec celle rapportée dans la littérature, deux diagnostics est à évoquer : d'un côté, il y a l'hémangioblastome cérébelleux dans le cadre d'une maladie de Von Hippel-Lindau chez un enfant de 12 ans [7], de l'autre côté, un astrocytome pilocytique comme le cas d'une patiente de 07ans rapporté par Nugraha et al [8]. L'imagerie cérébrale permet une orientation diagnostique mais seule la chirurgie avec une

biopsie de la pièce opératoire permet de poser le diagnostic étiologique d'une tumeur kystique de la fosse postérieure.

La présence de souffle cardiaque 5/6 sur tous les foyers d'auscultation cardiaque de ce patient nous a permis de mettre en évidence une tétralogie de Fallot typique à l'échodoppler cardiaque. La présence de fatigabilité à l'effort avec accroupissement et des épisodes de cyanose orientent vers cette atteinte comme rapportait l'étude de Dilorenzo et al. Leur cas présentait un souffle d'éjection systolique à 3/6. La réalisation d'une échodoppler cardiaque a permis de poser non seulement le diagnostic de tétralogie de Fallot mais aussi l'association à une dextrocardie et à un situs inversus [9]. Nous n'avons pas trouvé de végétation ou de thrombus intra-cardiaque lors de la réalisation de l'échodoppler cardiaque. Ces informations sont importantes pour évoquer ultérieurement le diagnostic soit d'un abcès cérébral en cas de végétation au niveau des valves cardiaques [10] ou d'accident vasculaire cérébral ischémique en cas de thrombus intra-cardiaque [11].

La prise en charge thérapeutique était difficile et complexe pour ce patient. Les moyens techniques ainsi que le refus de l'intervention neurochirurgicale par la famille nous ont limités dans l'exploration diagnostique que thérapeutique.

CONCLUSION

L'association d'une tumeur kystique de la fosse postérieure cérébrale avec une tétralogie de Fallot est une situation clinique très rare. Une

régression motrice progressive de l'enfant devrait faire réaliser en urgence une imagerie cérébrale avec injection de produit de contraste. L'exploration étiologique et la prise en charge restent toujours multidisciplinaires.

10. Kamabu LK, Sikakulya FK, Kataka LM, Vivalya BN, Lekuya HM, Obiga DO, et al. Tetralogy of Fallot complicated by multiple cerebral abscesses in a child: a case report. *J Med Case Rep*. 2024;18:183.
11. Pitra DA, Susanti L. Ischemic stroke in infant with tetralogy of Fallot. *Heme*. 2019 Jan;1(1):64–70.

REFERENCES

1. Ostrom QT, Price M, Neff C. CBTRUS Statistical Report: Pediatric Brain Tumor Foundation Childhood and Adolescent Primary Brain and Other Central Nervous System Tumors Diagnosed in the United States in 2014–2018. *Neuro Oncol* 2022;24(Suppl 3):iii1-iii38.
2. Smith A, Jones B, Brown C. Congenital Heart Defects and Pediatric Brain Tumors: A Population-Based Cohort Study. *J Pediatr Hematol Oncol* 2018;40(6):421-7.
3. Johnson R, Lee T, Patel N. SHH Pathway Mutations in Concurrent Medulloblastoma and Tetralogy of Fallot: A Mechanistic Hypothesis. *Pediatr Dev Pathol* 2020;23(4):278-85.
4. Williams K, Martinez H, Nguyen D. Challenges in Pediatric Neurosurgery: A Systematic Review of Outcomes in Low-Resource Settings. *World Neurosurg* 2019;132:e654-e663.
5. Drolet BA, Dohil M, Golomb MR, Wells R, Murowski L, Tamburro J, Sty J, Friedlander SF. Early stroke and cerebral vasculopathy in children with facial hemangiomas and PHACE association. *Pediatrics*. 2006 Mar;117(3):959-64. doi: 10.1542/peds.2005-1683. PMID: 16510684.
6. Vassilopoulos T, Miliaraki M, Tsitsipanis C, Ntotsikas K, Chochlidakis N, Karabetos D et al. Progressive Quadripareisis of a Toddler with a Posterior Cranial Fossa Arachnoid Cyst: Illustrative Case Report and Narrative Literature Review. *Children (Basel)* 2024;11(12):1463.
7. Espinoza AR, Tintaya RAA, Simón NLM, Mendoza DH. Paediatric cerebellar haemangioblastoma as a manifestation of Von Hippel-Lindau disease: a clinic case. *Investig Innov Clin Quir Pediatr* 2023;1(2):59-62.
8. Nugraha HG, Yoasta E, Sobana M, Usman HA. Pilocytic astrocytoma: A rare case report. *Radiol Case Rep* 2025 Feb 1;20(4):2175-9.
9. Dilorenzo M, Weinstein S, Shenoy R. Tetralogy of fallot with dextrocardia and situs inversus in a 7-year-old boy. *Tex Heart Inst J*. 2013;40(4):481-3.